

# Predictive Factors for Worsening of Esophageal Varices after Balloon-occluded Retrograde Transvenous Obliteration (B-RTO): Clinical Characteristics in Fifty-five Patients with Porto-systemic Shunts who were Treated with B-RTO Between January 2000 and December 2009

Keiji YOKOYAMA<sup>1</sup>, Masanori YOKOYAMA<sup>1</sup>, Hideyuki HIGASHIHARA<sup>2</sup>,  
Akira ANAN<sup>1</sup>, Makoto IRIE<sup>1</sup>, Shizuka KUNOU<sup>1</sup>, Atsushi FUKUNAGA<sup>1</sup>,  
Kaoru YOTSUMOTO<sup>1</sup>, Kunitoshi SAKURAI<sup>1</sup>, Hideyuki IWASHITA<sup>1</sup>,  
Genryu HIRANO<sup>1</sup>, Shu-ichi UEDA<sup>1</sup>, Daisuke MORIHARA<sup>1</sup>,  
Shinya NISHIZAWA<sup>1</sup>, Masaharu SAKAMOTO<sup>1</sup>, Yasuaki TAKEYAMA<sup>1</sup>,  
Kaoru IWATA<sup>1</sup>, Satoshi SHAKADO<sup>1</sup>, Tetsuro SOHDA<sup>1</sup>,  
Shinichi KORA<sup>2</sup>, Hiroshi URAKAWA<sup>2</sup>, Kengo YOSHIMITSU<sup>2</sup>  
and Shotaro SAKISAKA<sup>1</sup>

<sup>1</sup> *Department of Gastroenterology, Faculty of Medicine, Fukuoka University*

<sup>2</sup> *Department of Radiology, Faculty of Medicine, Fukuoka University*

**Abstract** : Balloon-occluded Retrograde Transvenous Obliteration (B-RTO) is currently the standard treatment for gastric varices in the Department of Gastroenterology, Faculty of Medicine, Fukuoka University, and is performed in cooperation with the Department of Radiology. In this study, we analyzed 55 clinical cases for which B-RTO was performed between January 2000 and December 2009. The therapeutic purpose of B-RTO was roughly classified as the control of gastric variceal bleeding, or ectopic variceal bleeding, and the control of hepatic encephalopathy. In most of the cases where B-RTO was performed, portal hypertension due to liver cirrhosis was present. In terms of the Child-Pugh classification, class A and B were the most prevalent, however we decided to treat some class C emergency cases and elective cases which had variceal bleeding. The inflow tract of the gastric varices was mostly from the left gastric vein. The variceal form was mostly F2 - F3. The variceal form in patients who were treated for hepatic encephalopathy by BRTO tended to small. In all cases, complete thrombosis of the shunt vessel was seen, and the Child-Pugh scores showed a tendency toward improvement. However, we have experienced a relatively high incidence of worsening of esophageal varices after BRTO. We clearly demonstrated that patients with the left gastric vein as the main inflow tract for gastric varices had a higher rate of worsening of esophageal varices. In the future, longer-term serial observations will be necessary to further examine the utility and safety of B-RTO.

**Key words** : B-RTO, Portal hypertension, Gastric varices, Hepatic encephalopathy, Worsening of esophageal varices

## バルーン閉塞下逆行性経静脈的塞栓術 (B-RTO) 後の 食道静脈瘤増悪の予測因子: B-RTO で治療した門脈-大循環シャント を有する患者の臨床像の分析 (2000年から2009年に福岡大学病院 消化器内科で経験した55症例について)

横山 圭二<sup>1)</sup> 横山 昌典<sup>1)</sup> 東原 秀行<sup>2)</sup>  
阿南 章<sup>1)</sup> 入江 真<sup>1)</sup> 久能志津香<sup>1)</sup>  
福永 篤志<sup>1)</sup> 四本かおる<sup>1)</sup> 櫻井 邦俊<sup>1)</sup>  
岩下 英之<sup>1)</sup> 平野 玄竜<sup>1)</sup> 上田 秀一<sup>1)</sup>  
森原 大輔<sup>1)</sup> 西澤 新也<sup>1)</sup> 竹山 康章<sup>1)</sup>  
坂本 雅晴<sup>1)</sup> 岩田 郁<sup>1)</sup> 釈迦堂 敏<sup>1)</sup>  
早田 哲郎<sup>1)</sup> 高良 真一<sup>2)</sup> 浦川 博史<sup>2)</sup>  
吉満 研吾<sup>2)</sup> 向坂彰太郎<sup>1)</sup>

<sup>1)</sup> 福岡大学医学部消化器内科

<sup>2)</sup> 福岡大学医学部放射線科

要旨: 福岡大学病院消化器内科では、胃静脈瘤などの、治療を要する門脈-大循環シャントに対して、当院放射線科と連携し、バルーン閉塞下逆行性経静脈的塞栓術 (B-RTO) を施行している。今回、2000年から2009年までの10年間で、B-RTOを施行した55症例の臨床像を分析した。B-RTOの治療目的は、胃静脈瘤または異所性静脈瘤出血と、肝性脳症のコントロールの2つに大別された。B-RTOを施行した症例のほとんどは、背景に肝硬変による門脈圧亢進症があった。Child-Pugh分類は、AおよびBがほとんどであったが、静脈瘤出血の緊急例や待期例において、Child-Pugh分類Cでも治療に踏み切った症例もあった。胃静脈瘤の流入路は、左胃静脈が最も多かった。静脈瘤形態はほとんどがF2~F3であった。肝性脳症の治療目的で施行した症例では静脈瘤の形態が小さい傾向にあった。B-RTOにより全例でシャント血流の完全遮断が確認され、Child-Pugh scoreの若干の改善傾向が示唆された。しかし、B-RTO後には、食道静脈瘤が増悪する合併症が多く認められ、特に左胃静脈が主な流入路となっている症例では、食道静脈瘤の増悪率が高いことが明らかになった。今後、これらの症例の長期的な経過観察を行い、また新たな症例を蓄積し、さらにB-RTOの有効性や合併症について明らかにしていく必要がある。

キーワード: B-RTO, 門脈圧亢進症, 胃静脈瘤, 肝性脳症, 食道静脈瘤増悪

### はじめに

門脈-大循環シャントにより形成される胃静脈瘤は、自然経過において、5年間で累積出血率が44%、出血した場合の1年生存率が48%であるとされており、予防治療の必要性が高い疾患である<sup>1)</sup>。バルーン閉塞下逆行性経静脈的塞栓術 (Balloon-occluded Retrograde Transvenous Obliteration: B-RTO) は、バルーンカテーテルにて静脈瘤の主な排血路(多くが胃-腎シャント)の血流を遮断し、静脈瘤内に硬化剤を注入する治療であり、孤立性胃静脈瘤に対する治療として1991年に金川らが報告して以来、本

邦において広く応用されている<sup>2)</sup>。またB-RTOは、大きな門脈-大循環シャント血流を閉塞するため、静脈瘤のコントロールだけでなく、肝性脳症の治療にも用いられている<sup>3)</sup>。当科では、これまでに多くのB-RTOを経験してきた。今回、消化器内科教室開講以来、過去10年間に経験したB-RTO症例を分析評価し、さらに、B-RTO後の食道静脈瘤の増悪因子についても検討したので、報告する。

### 対象と方法

2000年(平成12年)1月から、2009年(平成21年)12月までの10年間で、当科に入院のうえ、B-RTOを

施行した全 55 症例を対象とし、臨床像を詳細に分析した。B-RTO の適応基準は、静脈瘤からの出血例、急激に静脈瘤形態が増大したもの、静脈瘤上に明らかな発赤所見を認めるもの、あるいは保存的加療で肝性脳症のコントロールが不良であるもののうち、一つ以上の条件を満たし、治療前の画像評価で、閉塞可能な排血路（主に胃-腎シャント）を有していると判断できるものとした。B-RTO は全例、バルーンを翌日まで留置したまま硬化剤を停滞させる overnight 法を採用した。

胃静脈瘤の形態は、門脈圧亢進症取り扱い規約・改訂第 2 版の Form: F 分類に準じ、F0（静脈瘤の形態になっていないもの）、F1（直線的または蛇行した細いもの）、F2（連珠状で中等度）、F3（結節状あるいは腫瘤状、拡張が強く、立ち上がり急）と表記した。肝予備能の評価には、原発性肝癌取り扱い規約・改訂第 4 版に準じ、国際的にも認知されている Child-Pugh スコア（grade A: 5-6 点 grade B: 7-9 点 grade C: 10-15 点）を用いた。

統計解析による検討は、以下の 2 項目とした。①全 55 症例における、B-RTO 後の食道静脈瘤の増悪率、食道静脈瘤からの出血率。②胃静脈瘤を形成する流入路のうち、左胃静脈、短胃静脈、後胃静脈以外の流入路であった 10 症例および、左胃静脈と脾静脈系の流入量が同程度であると判定した 5 症例を除外した 40 症例を対象に、流入路を左胃静脈群、脾静脈系群（短胃静脈あるいは後胃静脈）の 2 群に分け、2 群間における B-RTO 後の食道静脈瘤増悪率の比較。

食道静脈瘤増悪の基準は、静脈瘤形態の増大、静脈瘤新規出現、RC sign の出現とした。統計学的検討は、Kaplan-Meier 曲線を用いた。2 群間の比較には Log-rank 検定を行い、 $p < 0.05$  を有意とした。統計解析は、JUMP 5.1 version のソフトウェアを用いた。

## 結 果

### 1. 年度別の治療数と治療目的

2000 年からの治療数を見ると、2003 年頃から件数が増加しており、その後は毎年コンスタンスに 5-10 例の治療が行われている。治療の目的は、胃静脈瘤出血の予防治療が 36 例（65.5%）と多数を占めており、次いで肝性脳症治療が 8 例（14.5%）であった。以前は緊急止血例、待期待止血例に対しては、 $\alpha$ -cyanoacrylate ( $\alpha$ -CA) による内視鏡的静脈瘤硬化療法 (EIS) が積極的に行われていたが、2005 年頃からは胃-腎シャントを有する症例では、B-RTO を行う症例も見られるようになった (図 1)。

### 2. 患者背景

男女比は 30:25 と、やや男性に多かった。平均年齢は

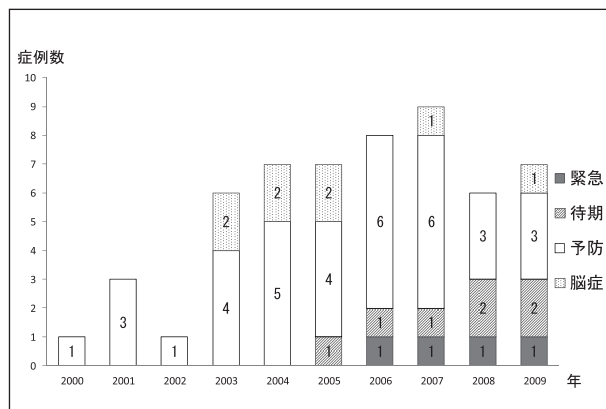


図 1 年度別の治療数と目的の変遷

緊急例：治療時に静脈瘤から出血しているもの。

待期待期例：静脈瘤出血が確認されたか、きわめて疑わしい既往があるもの。

予防例：静脈瘤出血の既往のないもの。

67.6 歳 (range 49-95) であった。53 例 (96.4%) は、背景に肝硬変を有していた。肝硬変の原因は、C 型肝炎が 36 例 (65.5%) と最も多く、アルコール性も 12 例 (21.8%) と目立った。非肝硬変では、癌の門脈浸潤や、自己免疫性膵炎が誘因となっている症例が 2 例 (3.6%) 存在した。また、Child-Pugh スコアは、grade A および grade B が 49 例 (92.7%) と、ほとんどであった。しかし、静脈瘤出血の緊急例や待期待期例においては、Child-Pugh スコアが grade C でも治療に踏み切ったものが 6 症例 (7.3%) あった。静脈瘤内に注入する硬化剤 (5% EOI: Ethanolaminoreate iopamidol) 投与量は、平均 27.1ml であった (表 1)。

### 3. 静脈瘤の形態

本症例は F2 ~ F3 が 50 例 (91.0%) を占めており、出血に対する症例では全例 F2 ~ F3 であった。肝性脳症の治療目的で施行した 8 例では、静脈瘤の形態の内訳は、F0:1 例、F1:4 例、F2:3 例と、出血例に比べて形態が小さい傾向にあった (図 2)。

### 4. 静脈瘤の流入路

主な流入路は、31 例 (56.4%) が左胃静脈で最も多く、次いで短胃静脈あるいは後胃静脈の、脾静脈系が 19 例 (34.5%) の順となっていた (図 3)。シャント形成には、一つの流入路だけでなく、いくつかの流入路により形成されているケースがしばしば認められた。

### 5. 治療後経過

B-RTO 後の造影 CT では、全例において完全なシャント血流の遮断が確認された。また、B-RTO 後の合併症として、硬化剤の血管内注入による溶血、数日間の発熱、

表 1: 患者背景

性別 (M / F)	30 / 25
平均年齢 (age)	67.6 (range 49-95)
原因 (HCV / HBV / Alcohol / others / 胆管癌 / AIP) *	36 / 4 / 12 / 5 / 1 / 1 ***
Child-Pugh score (A / B / C)	19 / 30 / 4
治療目的 (緊急 / 待機 / 予防 / 脳症コントロール)	4 / 7 / 36 / 8
静脈瘤形態 (F0 / F1 / F2 / F3)	1 / 4 / 26 / 24
Red color sign (有 / 無)	11 / 44
流入路 (LGV / SGV+PGV / その他)	29 / 17 / 9
胃腎シャント (有 / 無)	52 / 3
5% EOI 平均投与量 (ml)	27.1 (range 8-80)

HCV: C型肝炎ウイルス HBV: B型肝炎ウイルス AIP: 自己免疫性膵炎 LGV: 左胃静脈 SGV: 短胃静脈 PSG: 後胃静脈  
 F0: 静脈瘤の形態になっていないもの, F1: 直線的または蛇行した細いもの, F2: 連珠状で中等度, F3: 結節状あるいは腫瘤状, 拡張が強く, 立ち上がり急

Red color sign: Cherry-red-spot, Red wale Making, Hematocystic spot の三つを指す。5% EOI: Ethanolaminoreate iopamidol

\* 胆管癌, AIP 以外の 53 症例は肝硬変である。\*\*\* 肝硬変の原因は重複あり。

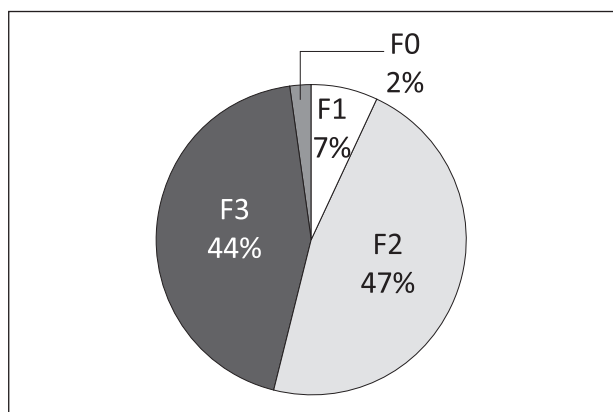


図 2 胃静脈瘤形態 (Form)

F2 ~ F3 が 50 例で, 全体の 91.0% を占める。

注) 4 例 (十二指腸: 2 例 空腸: 1 例 直腸: 1 例) の異所性静脈瘤を含む (すべて F2 形態)。

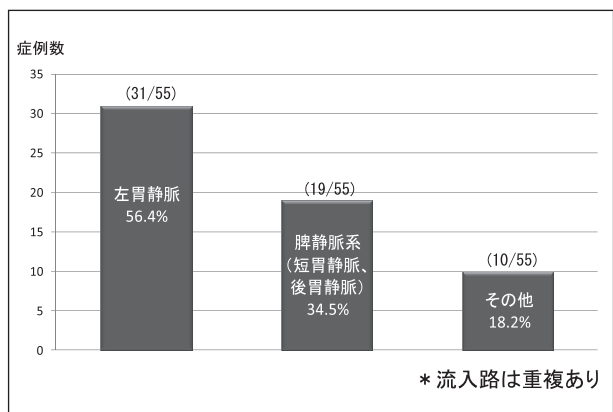


図 3 胃静脈瘤の流入路

主な流入路は, 左胃静脈で最も多く (56.4%), 次いで, 脾静脈系 (34.5%) の順であった。その他は, 第一空腸静脈, 下腸間膜静脈, 右内腸骨静脈, 上腸間膜静脈があり, 不詳を 2 例含む。

腹部違和感の訴えがしばしば認められたが, カテーテルトラブルや, 出血, 溶血に伴う急性腎不全などの重篤な合併症は 1 例も認めなかった。胃静脈瘤出血に対する緊急止血 4 症例においては, 止血後, 全例で軽快退院可能であった。また, 肝性脳症に対して B-RTO を施行した症例においても, 入院中に 8 例 (88.9%) で症状が消失しており, コントロールは良好であった。B-RTO 施行直前から, 施行後 6 か月までの Child-Pugh score 平均値の推移をみると, 平均値は低下傾向であり, 若干の肝予備能の改善傾向を示唆した (図 4)。

### 6. B-RTO 施行後の食道静脈瘤の増悪

B-RTO 施行後の食道静脈瘤の増悪率は, 50% / 1 年, 68% / 2 年, 83% / 3 年, 83% / 5 年であった (図 5)。B-RTO 施行後の食道静脈瘤からの出血率は, 8% / 1 年,

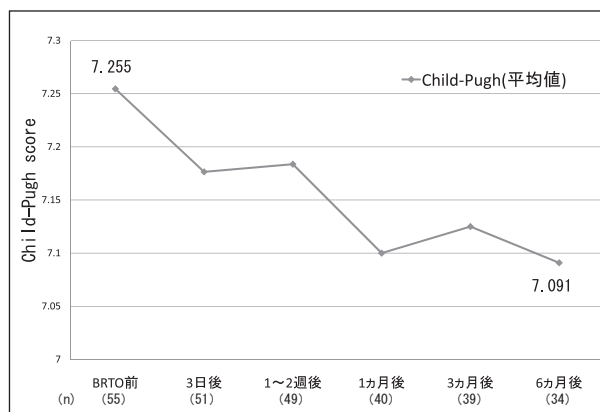


図 4 B-RTO 前後の Child-Pugh score の推移

B-RTO 施行前の Child-Pugh score 平均値は 7.255 で, 治療 3 日後より低下傾向を呈した。B-RTO 施行後 6 か月では, 平均 7.091 であった。

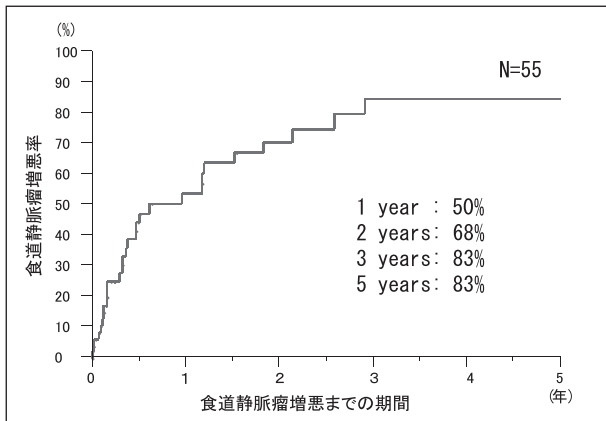


図5 B-RTO後の累積食道静脈瘤増悪率

50%/1年, 68%/2年, 83%/3年, 83%/5年

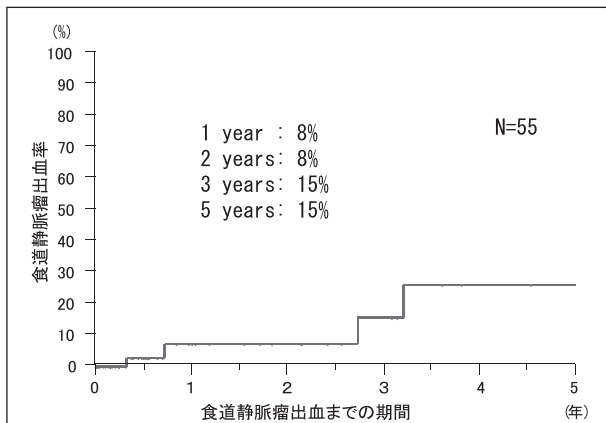
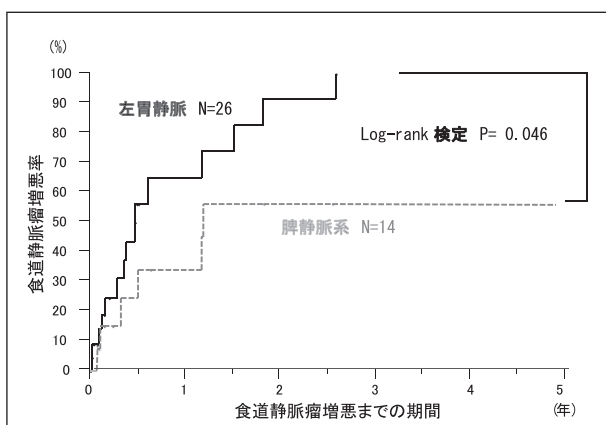


図6 B-RTO後の累積食道静脈瘤出血率

8%/1年, 8%/2年, 15%/3年, 15%/5年

図7 B-RTO後の食道静脈瘤増悪率  
(左胃静脈群と脾静脈系群の比較)左胃静脈群が、脾静脈系群よりも有意に食道静脈瘤が増悪していた (Log-rank 検定:  $p=0.046$ )。

8%/2年, 15%/3年, 15%/5年であった(図6)。また、前述のごとく、全55症例中40症例を対象に、流入路を左胃静脈群、脾静脈系群(短胃静脈または後胃静脈)の2群に分け、B-RTO後の食道静脈瘤の増悪率を見ると、左胃静脈群が、脾静脈系群と比較して有意に食道静脈瘤の増悪率が高い結果であった( $p=0.046$ )(図7)。

## 考 察

門脈-大循環シャントの成因は、ほとんどが門脈圧亢進症によるものである。今回の解析では、門脈圧亢進の原因は、肝硬変に伴うものが53例(96.4%)と、圧倒的に多かった。肝硬変で門脈圧が上昇する機序としては、再生結節による肝静脈枝の閉塞、Disse腔の線維性増生や肝細胞変性による類洞の狭小化<sup>4)</sup>など、肝内血管抵抗の増大と、門脈流入血液量の増大の両者がさまざまに関与している。門脈系を形成する血管は、血液の逆流を防ぐ静脈弁を欠くため、門脈圧の上昇に伴い、正常では順行求肝性に流れている門脈血流の一部が逆行遠肝性となり、側副血行路が形成される<sup>5)</sup>。側副血行路のうち、食道・胃静脈瘤を含め、門脈系と大循環系との間に形成される側副血行路を、門脈-大循環シャントと分類している。B-RTOは、これらのシャントを効果的に利用し、一括して全ての流入路を閉塞することを可能とした画期的な治療法として、現在、胃静脈瘤、難治性肝性脳症の代表的な治療として確立している<sup>6)</sup>。

B-RTOでの硬化剤注入後の血流遮断時間については、さまざまな議論があるが、当科で採用されているovernight法は、90%以上の症例で静脈瘤の消退を認め、治療後の再発もきわめて低いとされており、最近では、overnight法は短時間留置法よりも、有意に硬化剤の使用量が少なく、かつ治療効果が高いと報告されている<sup>7)8)</sup>。

B-RTOでの硬化剤(5%EOI)の注入量は、食道静脈瘤に対するEISでの注入量上限とされる $0.4\text{ml}/\text{kg}$ と比較すると、多い傾向にあった。胃静脈瘤は、食道静脈瘤よりも静脈瘤の径が大きいことから、静脈瘤の血管内腔を効果的に血栓化させるための必要量が多いと考えられる。しかし、多量の血管内への5%EOI投与により、約40%に溶血を起こし、そのため、約5%に腎機能障害の合併症があると言われている<sup>9)</sup>。当科では治療前にハプトグロビンを使用し、その後も十分な補液と利尿を確保し、厳重な全身管理を行なうことにより、重篤な合併症をきたした症例は認めていない。治療効果においても、当科での成績は、短期的な止血効果(100%)、肝性脳症のコントロール率(88.9%)共に、非常に良好であることが示された。

B-RTOは、胃静脈瘤または異所性静脈瘤出血、肝性

脳症のコントロールのみならず、大きなシャント血流を閉塞することにより、肝血流量を増加させ、肝予備能を一時的に改善することが最近の研究で明らかにされてきている<sup>10) 11)</sup>。図4で示すように、B-RTO施行直前から施行後6か月までの、Child-Pugh scoreの平均値の推移を見ると、軽度の平均値の低下が認められた。これは、B-RTOを施行することにより、肝予備能を改善させる可能性があることを示唆する結果であり、Higashiharaら、Fukudaらの報告と一致するものであった<sup>12) 13)</sup>。しかし、全例に対応するデータではない点、またB-RTO後の肝硬変に対する投薬状況や、肝細胞癌の合併や増悪など、他の要因も肝予備能に影響を与えている可能性があるため、B-RTOの直接的な影響のみを必ずしも反映していない事を考慮しなければならない。長期的な肝予備能改善、生存率には差が無いとの報告もあり<sup>14) 15)</sup>、肝予備能に与える長期的な効果に関しては、さらに症例を追跡して検討する必要がある。

B-RTOは、門脈圧亢進のために起こる自然経過での血流変化を、さらに人工的に改変する手技であるため、B-RTO施行後の、他の側副血行路の増大に伴う食道静脈瘤の増悪や、異所性静脈瘤の出現などの合併症も、非常に重要な課題である。B-RTO後の食道静脈瘤の増悪は、さまざまな文献で、10-63%と報告されているが<sup>16-18)</sup>、患者集団や観察期間の違い、食道静脈瘤増悪の定義が異なるなど、文献によりばらつきが多い。図5で示すように、今回の検討では、B-RTOの影響が強く反映される、B-RTO直後からの1年間での食道静脈瘤増悪率は50%であり、これらの報告と合致する結果であった。また、B-RTO後に食道静脈瘤の治療が必要であった症例は、37%/1年、67%/3年であった。すなわち、B-RTO後の1年間では3人のうち1人、3年間では3人のうち2人は、食道静脈瘤治療のために、入院加療が必要であった事が示された。食道静脈瘤の増悪に対しては、内視鏡的静脈瘤結紮術などの治療を行なうことで、ある程度予防することが可能であるが、今回の検討では、5年間で約15%の症例は、食道静脈瘤からの出血を起こしている事が分かった。B-RTO後には、食道静脈瘤をコントロールするために、嚴重な経過観察が必要であると考えられた。

今回の解析では、左胃静脈群の流入路において、有意にB-RTO後の食道静脈瘤の増悪率が高かった( $p<0.05$ )。元来、食道静脈瘤を形成する流入路のほとんどが左胃静脈であることから、B-RTOによって胃-腎シャントが消失することで、左胃静脈から食道方向へと向かう血流量が増加し、それが食道静脈瘤の増悪に寄与しているものと考えられた。実際に、超音波内視鏡下で、B-RTO後に左胃静脈の圧や血流速度が上昇することが報告されている<sup>19)</sup>。我々の知見では、今回の解析結果

は、胃静脈瘤の流入路によって、B-RTO後の食道静脈瘤の増悪率に差があることを示した最初の報告であり、B-RTO後、特に左胃静脈が流入路となっている症例では、食道静脈瘤の増悪、静脈瘤からの出血の危険性を十分に念頭に入れ、嚴重な経過観察が必要であると思われる。

## 結 語

当科にて、過去10年間に経験したB-RTO症例を、さまざまな角度から分析評価した。今後これらの症例を長期観察し、また新たな症例を積み重ね、B-RTOのさらなる有効性や、血流改変によって起こる合併症について、明らかにしていく必要がある。

## 謝 辞

貴重な症例を御紹介いただきました、多数の関連病院の諸先生方に、深く御礼を申し上げます。

## 文 献

- 1) Kim T, Shijo H, Kokawa H, Tokumitsu H, Kubara K, Ota K, Akiyoshi N, Iida T, Yokoyama M, Okumura M: Risk factors for hemorrhage from gastric fundal varices. *Hepatology* 25 (2): 307-312, 1997.
- 2) 金川博史, 美馬聡昭, 香山明一: バルーン下逆行性経静脈的塞栓術(B-RTO)による胃静脈瘤治療. *肝臓* 32 (4): 442, 1991.
- 3) 磯部義憲, 戸矢和仁, 瀧川雅和, 国分茂博: ウイルス性肝硬変診療の進歩 食道・胃静脈瘤の放射線科的治療. *肝・胆・膵* 54 (1): 79-86, 2007.
- 4) 伊藤俊雄: 側副血行路の形成. 渡辺明治(編): 門脈圧亢進症基礎から病態, 治療まで, pp. 37-41, 新興医学出版社(東京), 1998.
- 5) Orrego H, Blendis LM, Crossley IR, Medline A, Macdonald A, Ritchie S, Israel Y: Correlation of intrahepatic pressure with collagen in the Disse space and hepatomegaly in humans and in the rat. *Gastroenterology* 80:546-556, 1981.
- 6) Kanagawa H, Mima S, Kouyama H, Gotoh K, Uchida T, Okuda K: Treatment of gastric fundal varices by balloon-occluded retrograde transvenous obliteration. *J Gastroenterol Hepatol* 11:51-58, 1996.
- 7) 国分茂博, 樋口勝彦, 磯部義憲: 食道・胃静脈瘤の治療 最近の進歩 静脈瘤出血の治療. *消化器セミナー* 81: 119-130, 2000.
- 8) 小林薫, 前田弘彰, 山本 聡, 新井桂介, 阿知波左千子, 加古泰一, 古川佳孝, 小竹昌正, 廣田省三: B-RTOにおける長時間留置法(Overnight留置)と短時間留置法(金川原法)との比較検討. *日本門脈亢進症学会雑誌* 16 (2): 134, 2010.
- 9) 中村健治: 肝胆膵領域におけるIVRの適応と限界門脈圧亢進症に対するIVR. *外科治療* 97 (1): 44-56, 2007.
- 10) Miyamoto Y, Oho K, Kumamoto M, Toyonaga A, Sata M:

- Balloon-occluded retrograde transvenous obliteration improves liver function in patients with cirrhosis and portal hypertension. *J Gastroenterol Hepatol* 18 (8): 934-942, 2003.
- 11) Ninoi T, Nishida N, Kaminou T, Sakai Y, Kitayama T, Hamuro M, Yamada R, Nakamura K, Arakawa T, Inoue Y: Balloon-occluded retrograde transvenous obliteration of gastric varices with gastrosplenic shunt: long-term follow-up in 78 patients. *AJR Am J Roentgenol* 184 (4): 1340-1346, 2005.
  - 12) Higashihara H, Urakawa H, Nonokuma S, Koura S, Okazaki M, Yosimitsu K: Influence of Balloon-occluded Retrograde Transvenous Obliteration for Portosystemic Shunts on the Liver Function. *Med Bull Fukuoka Univ* 37 (4) : 175-180, 2010.
  - 13) Fukuda T, Hirota S, Sugimura K: Long-term results of balloon-occluded retrograde transvenous obliteration for the treatment of gastric varices and hepatic encephalopathy. *J Vasc Interv Radiol* 12 (3) :327-336, 2001.
  - 14) Akahoshi T, Hashizume M, Tomikawa M, Kawanaka H, Yamaguchi S, Konishi K, Kinjo N, Maehara Y : Long-term results of balloon-occluded retrograde transvenous obliteration for gastric variceal bleeding and risky gastric varices: a 10-year experience. *J Gastroenterol Hepatol* 23:1702-1709, 2008.
  - 15) 浅野 朗, 國分茂博: ドブラを用いた肝臓の機能評価 B-RTO 前後の脾静脈血流特に逆行性血流が順行性に転じた4例. 映像情報 Medical 35 (4): 89-96, 2003.
  - 16) Hirota S, Matsumoto S, Tomita M, Sako M, Kono M : Retrograde transvenous obliteration of gastric varices. *Radiology* 211 : 349-356, 1999.
  - 17) Koito K, Namieno T, Nagakawa T, Morita K : Balloon-occluded retrograde transvenous obliteration for gastric varices with gastrosplenic or gastrosplenic collaterals. *AJR Am J Roentgenol* 167:1317-1320, 1996.
  - 18) Kitamoto M, Imamura M, Kamada K, Aikata H, Kawakami Y, Matsumoto A, Kurihara Y, Kono H, Shirakawa H, Nakanishi T, Ito K, Chayama K: Balloon-occluded retrograde transvenous obliteration of gastric fundal varices with hemorrhage. *AJR Am J Roentgenol* 178 : 1167-1174, 2002.
  - 19) Elsamman MK, Fujiwara Y, Kameda N, Okazaki H, Tanigawa T, Shiba M, Tominaga K, Watanabe T, Oshitani N, Arafa UA, El-Sayed AA, Nakamura K, Arakawa T : Predictive factors of worsening of esophageal varices after balloon-occluded retrograde transvenous obliteration in patients with gastric varices. *Am J Gastroenterol* 104:2214-2221, 2009.  
(平成 23. 4. 21 受付, 平成 23. 8. 29 受理)

